

## Adipositas-Chirurgie

# Der laparoskopische Roux-en-Y-Magen-Bypass

Rudolf A. Weiner, Rafael Blanco-Engert

Die Adipositas in ihrer schweren Verlaufsform ist auch in Europa stetig im Steigen begriffen; konservative Behandlungsversuche – wie etwa Diäten oder medikamentöse Therapien – sind in diesen Fällen meist nur begrenzt wirksam. Bei dieser extrem übergewichtigen – und daher stark gesundheitsgefährdeten Klientel – hat sich die bariatrische Chirurgie in den vergangenen Jahren als erfolgreiche Alternative gezeigt. Vor allem in den USA gilt der laparoskopisch durchgeführte Roux-en-Y-Magen-Bypass bereits als Goldstandard – vor allem wegen seiner überzeugenden Ergebnisse hinsichtlich der Gewichtsreduktion und der Lebensqualität der Betroffenen. Teil 1 des Beitrags beschreibt die aufwendige Technik des OP-Verfahrens.

Adipositas ist hierzulande eine häufige Gesundheitsstörung, der noch bis vor kurzem nicht die nötige Aufmerksamkeit gewidmet wurde. Da bisher alle medikamentösen und anderen konservativen Therapieversuche zur Behandlung der morbid Adipositas – definiert als BMI  $>40 \text{ kg/m}^2$  – in der Regel nur einen marginalen und zeitlich limitierten Effekt gezeigt haben, hat sich die chirurgische Therapie in den letzten Jahrzehnten mit gutem Erfolg durchgesetzt. Die Kriterien für die hoch-elektive bariatrische Chirurgie sind seit 20 Jahren etabliert: Effektivität und Sicherheit der Methode, Langzeit-Stabilität und möglichst wenig unerwünschte Nebenwirkungen. Eine Vielzahl von Operationsmethoden wurden versucht und wegen ihrer Ineffektivität oder auf Grund von Komplikationen wieder verlassen; zu nennen sind hier insbesondere verschiedene intestinale Bypass-Verfahren wie der jejunokolische oder jejunoleale Bypass. Der Roux-en-Y-Magen-Bypass hat sich in den 80er und 90er Jahren besonders in den Vereinigten Staaten und Südeuropa mit Erfolg etabliert. In den USA gilt

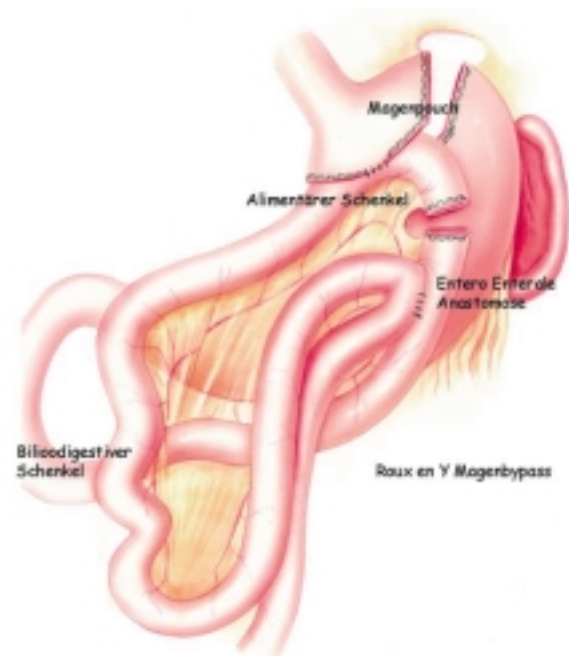

Abb. 1 Der klassische Roux-en-Y-Magen-Bypass.

er gegenwärtig als der Goldstandard der Adipositaschirurgie.

## Grundlage der operativen Verfahren in der Adipositaschirurgie sind drei verschiedene therapeutische Ansätze

- Restriktive Verfahren
- Gemischte Verfahren: restriktiv und malabsorptiv
- Malabsorptive Verfahren

Die Ergebnisse des Magen-Bypass-Verfahrens sind hinsichtlich der Gewichtsreduktion und der Lebensqualität überzeugend. Indikationen für einen operativen Eingriff sind ein BMI von

$>40 \text{ kg/m}^2$ , bei ausgeprägter Comorbidität ausnahmsweise auch ein BMI  $>35 \text{ kg/m}^2$ , gemäß den NIH-Kriterien von 1991 [5], mehrere über mindestens zwei Jahre dauernde, erfolglose, ärztlich begleitete Versuche zu einer Gewichtsreduktion, keine Kontraindikationen bezüglich der Operabilität oder medizinischen Nebenkrankungen, die Kostengutsprache der betroffenen Krankenkasse und eine schriftliche Einverständniserklärung des Patienten. Die Indikationsgrenzen sind allerdings derzeit weiter in Diskussion. Einige Diabetologen fordern bereits bei Typ 2-Diabetikern mit einem BMI von 32 einen chirurgischen Eingriff.

### Indikationen zur operativen Behandlung nach den Kriterien der International Federation for Surgery of Obesity (I.F.S.O.)

■ BMI >40 seit mehr als drei Jahren. Die konservative Therapie, möglichst unter ärztlicher Anleitung oder im Rahmen von Selbsthilfegruppen, hat sich als erfolglos oder nur von vorübergehendem Effekt gezeigt.

■ Endokrine Ursachen, Alkohol- und Drogenabhängigkeit sind ausgeschlossen (Endokrinopathien).

■ Schwerwiegende Stoffwechselerkrankungen, wie ein metabolisches Syndrom oder ein Schlafapnoe-Syndrom, zeigen eine hohe Dringlichkeit für die Gewichtsreduktion und können die Indikation zum operativen Eingriff erhärten.

■ Eine endogene Depression ist in der Regel als Kontraindikation zum operativen Eingriff anzusehen, nicht jedoch eine reaktive Depression (Schizophrenie, floride Suchterkrankung, schwere Depression).

■ Im Allgemeinen sollte man vor dem 18. und nach dem 65. Lebensjahr keine operativen Eingriffe zur Gewichtsreduktion mehr durchführen.

### Roux-en-Y-Magen-Bypass entstand letztlich aus der Beobachtung einer häufigen Nebenwirkung bei der Billroth-II-Magenresektion

Mitte der sechziger Jahre beobachtete Mason, daß eine häufige Nebenwirkung der Billroth-II-Magenresektion und der Gastrektomie ein Gewichtsverlust war. Dadurch inspiriert, entwickelte er

zunächst den heute obsoleten retrokolischen Loop-Magen-Bypass um ein kleines Magenservoir zu schaffen, das ein rasches Sättigungsgefühl und ein „Dumping“ bei einem Übermaß süßer Nahrung oder Getränke hervorruft [10]. Die Operation wurde von Alden simplifiziert, der den Magen quer klammerte und einer jejunalen Schlinge in antekolischer Position anastomosierte. Griffen modifizierte dieses Vorgehen dann und anastomosierte das Jejunum in eine höhere Position, indem er eine retrokolische Roux-en-Y-Schlinge benutzte.

#### Die wichtigsten operativen Techniken:

- Jejunolealer Bypass (obsolet)
- End-zu-Seit Roux-en-Y Magen-Bypass
- Original retrokolischer Loop-Magen-Bypass nach Mason (obsolet)
- Biliopankreatische Diversion
- Vertical Banded Magen-Bypass
- Magenband
- Vertikale Gastroplastik
- Horizontale Gastroplastik
- Magenschrittmacher (Nur in Studien)

Unabhängig von der Verfahrenstechnik ist die Adipositaschirurgie eine Hoch-Risiko-Chirurgie: Extrem übergewichtige Patienten haben eine hohe Morbidität, die multifaktoriell ist. Die präoperative Abschätzung der Risikolage ist daher eine zwingende Maßnahme. Postoperative Komplikationen, insbesondere pulmonale, können durch eine präoperative Konditionierung und ganz entscheidend durch eine minimal-invasive Ausführung der Operation reduziert werden. Insgesamt führte die Einführung der laparo-

skopischen Techniken zu einer weiteren Verbreitung der bariatrischen Chirurgie, die gegenwärtig eine breite Akzeptanz bei betroffenen Patienten findet.

#### Zwei Gas-Insufflatoren sind sinnvoll - bei Gasverlust gefährden schwere Bauchdecken den laparoskopischen Eingriff

Der Patient wird in Anti-Trendelenburg-Position auf dem für das Gewicht des Patienten zugelassenen Operationstisch gelagert. Die Videomitore werden über den Schultern des Patienten links und rechts aufgestellt. Beide Arme werden ausgelagert. Ein transurethraler Blasenkatheter wird gelegt, das Operationsfeld mehrmals desinfiziert. Eine Antibiotika-Prophylaxe erfolgt mit einem Cephalosporin. Das Pneumoperitoneum wird mit einem Schraubtrokar bis auf 15 mm Hg im der linken Fossa hypogastrica angelegt. Bei einer geplanten Anastomosierung des Magen-Pouches mit der Jejunalschlinge unter Verwendung eines Zirkularstaplers empfiehlt sich der Einsatz von zwei Gas-Insufflatoren, da es häufiger zu Gasverlusten kommen kann. Die schweren Bauchdecken gefährden bei einem Gasverlust eine Fortführung der Operation in laparoskopischer Technik. Nach dem Einbringen des 10-mm-Trokars erfolgt die Inspektion der Bauchhöhle mit einer 30-Grad-Winkel-Optik. Die restlichen vier bis fünf Trokare mit einem Durchmesser von 12 mm für lineare Klammer-nahtgeräte werden dann unter Sicht eingebracht. Die Exposition der hiatalen Region erfolgt durch einen fixierten Leberretractor. Nach der Exploration des Abdomens wird die Kardie dargestellt.

Die Dissektion beginnt am His'schen Winkel.

#### Das Volumen des Magenpouches sollte sich zwischen 25 und 90 Millilitern bewegen

Im Anschluß wird der Bereich der kleinen Kurvatur des Magens, ungefähr 2 cm distal des gastroösophagealen Übergangs, in die Bursa omentalis präpariert. Dazu wird ein Ultraschalldissektor benutzt. Die richtige Lage ergibt sich üblicherweise proximal oder distal zu einer großen prominenten Vene, die auf der Magenvorderwand zusammen mit einem Seitenast der A. gastrica sinistra verläuft. Während der Dissektion kann es zu kleineren Blutungen kommen.

Aus diesem Grund ist die Verwendung eines Ultraschalldissektors zu empfehlen. Die Magendurchtrennung wird mit multiplen Magazinen des 3,5-mm/45-mm-Linearcutter durchgeführt, so entsteht ein Magenpouch. Dieser sollte ein kleines Fassungsvermögen haben. Die heute gewählten Volumina bewegen sich zwischen 25 und 90 ml. Prinzipiell besteht eine Tendenz der Klammernahtreihe sich partiell zu öffnen, um eine Nahtdehiszenz mit wieder-einkehrender Kontinuität des Pouches zum restlichen Magen zu bilden. Einige Chirurgen befürworten daher die Durchtrennung des Gewebes zwischen den Klammernähten, damit der Pouch komplett vom distalen Magen getrennt ist. Das verlängert jedoch die Operationsdauer, macht den Eingriff komplexer und führt gelegentlich zur gastro-gastralen Fistelbildung, die wahrscheinlich durch Insuffizienzen der Pouch-Nahtreihe entsteht und sich dann in den distalen Magen drainiert.

Die fortlaufende Übernaht kann die Gefahr von Klammernaht-Dehnsenzen minimieren.

**Antekolische oder rektokolische Gastro-jejunostomie - Stapler-Anastomose zwar sicher, aber bei Adipösen technisch anspruchsvoll**

Bei hochgeschlagenem Quercolon wird eine Dünndarmschlinge gewählt, die ohne Spannung das obere Abdomen erreicht. In der Regel liegt der Fußpunkt dieser Schlinge zirka 50 cm vom Treitz'schen Band entfernt. Der proximale Anteil wird dann durch einen Clip markiert und das Jejunum mit einem Klammernahtgerät an der Markierung durchtrennt. Zuvor wird das Mesenterium mit dem Ultraschalldissektor skelettiert. Grundsätzlich gibt es zwei Formen der Gastrojejunostomie, die antekolische (eigene Präferenz) und die rektokolische. Technisch lassen sich die Anasto-

mosen folgendermaßen unterscheiden:

- Zirkulärstapler-Anastomose
- Linear-Klammernaht-anastomose
- „Hand“-Anastomose

Der Vorteil der Zirkulär-Klammernaht-Anastomose liegt – eine sachgerechte Handhabung vorausgesetzt – in der Sicherheit, allerdings machen extrem dicke Bauchdecken die Handhabung des Staplers zu einem technischen Problem. Die größeren Inzisionen für den Zirkulärstapler sind infektionsgefährdet. Wir haben nach 16 Anastomosen mit einem Zirkulärstapler eine schwere Infektion gesehen. Die verfügbaren Trokare für zirkuläre Klammernahtgeräte sind bei Adipösen zu kurz. Als Alternativen werden Folien eingesetzt, um das Pneumoperitoneum aufrecht zu erhalten und die Bauchdecken zu schützen. Bei Verwendung von Linear-Klammernahtgeräten sind

Übergewicht und Adipositas werden anhand des BMI wie folgt klassifiziert:

$$\text{BMI} = \frac{\text{Gewicht (kg)}}{\text{Größe (m)}^2}$$

Untergewicht	<18,5
Normalgewicht	18,5 – 24,9
Übergewicht	25,0 – 29,9
Adipositas Grad I	30,0 – 34,9
Adipositas Grad II	35,0 – 39,9
Extreme Adipositas Grad III	>40

WHO Experten Komitee. Physical Status: The use and Interpretation of Anthropometry

die 12-mm-Trokare notwendig. Da keine Gewebeausstanzungen erforderlich sind und der Stapler im Trokar ohne Kontakt mit der Bauchwand bewegt werden kann, sind Wundinfektionen selten. Bei 31 kontinuierlichen Anastomosen (Hinterwand mit dem Klammernahtgerät, Vorderwand mit fortlaufender „Hand“-Naht) haben wir keine einzige Wundinfektion gesehen. Der Durchmesser der Anastomose sollte mindestens 8 mm betragen. Die Anästhesie prüft dann die Beweglichkeit der Magensonde. Die Seitlöcher der Sonde werden sowohl im jejunalen Schenkel als auch im Pouch plaziert, um eine adäquate Dekompression zu erreichen. Die Sonde wird an der Nase des Patienten befestigt. Da eine postoperative Insuffizienz der Anastomose mit hoher Morbidität und Mortalität verbunden ist, wird intraoperativ unter Druck mit Methylenblau auf Dichtigkeit geprüft. Dazu wird das Jejunum unmittelbar am distalen Ende der Sonde kurz mit Klemmen komprimiert, dann injiziert man mindestens 250 ml Methylenblau mit Druck durch die Sonde, Undichtigkeiten machen eine sichere seromuskuläre Übernaht notwendig. Zur Dokumentation setzen wir das neue digitale Bildarchiv Aida (Fa. Karl Storz, Tuttingen) ein.

**Länge des alimentären Schenkels ist abhängig vom jeweiligen Body Mass Index des Patienten**

Im nächsten Schritt wird das Treitz'sche Band identifiziert und eine 50 cm lange Jejunalschlinge mit einem Endogia 45 mm durchtrennt. Danach wird das Mesenterium zirka 5 cm durchtrennt, um eine spannungsfreie Anastomose zu erhalten.

Die jejunojejunale Anastomose sollte 70 bis 150 cm von der Gastrojejunostomie hergestellt werden, abhängig vom BMI des Patienten: Je höher der BMI, desto länger der alimentäre Schenkel. Bei einer Länge des jejunalen Schenkels von 150 und mehr nähert man sich zunehmend der Funktionsweise des biliopankreatischen Bypass an. Um die Inzidenz von Gallen-Reflux, der kaum auf konservative Therapie reagiert, zu minimieren, sollte ein Mindestabstand von 50 cm eingehalten werden. Größere Abstände mit steigendem Risiko für eine Malabsorption werden bei Varianten des Bypasses benutzt. Die entero-enterale Anastomose wird in Seit-zu-Seit-Technik unter Zuhilfenahme des 30-mm-Linearstaplers durchgeführt, eine fortlaufende Naht verschließt die noch verbleibende Enteroto-

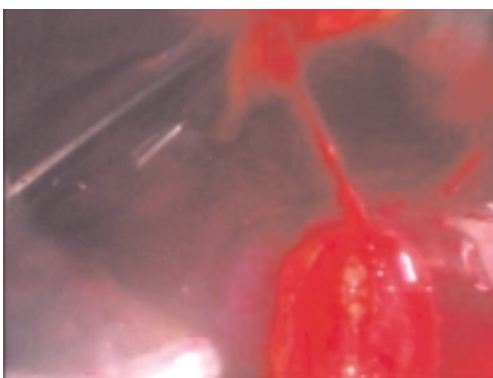


Abb. 2 Klammernaht-Blutung.

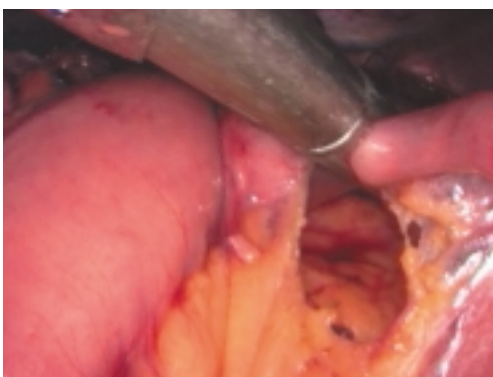


Abb. 3 Durchtrennung der Jejunum-Schlinge, die ohne Spannung den Pouch erreicht.

mie. Die Blauprüfung auf Dichtigkeit ist in dieser Lokalisation allerdings nur schwer möglich. Vorausgesetzt werden muß bei diesem Eingriff eine routinierte laparoskopische Nahttechnik. Zum Schluß werden zwei Drainagen plaziert, eine nahe der gastrojejunalen Anastomose und die andere nahe der jejun-jejunalen Anastomose.

### Postoperative Überwachung sollte auf Intensivstation erfolgen – häufiges Atemtraining erforderlich

Da eine Tachykardie manchmal das einzige Zeichen für signifikante Probleme bei diesen Patienten ist, sollte das postoperative Monitoring in einer Intensivtherapieeinheit erfolgen. Noch am Abend nach dem Eingriff wird der Patient mobilisiert. Eine hohe Inzidenz von Atelektasen und niedriger Sauerstoffsättigung zwingt bei diesem Patientengut zum häufigen Atemtraining, beispielsweise nach Triflow. Alle Patienten erhielten eine an das Körpergewicht adaptierte Thromboseprophylaxe mit niedrigmolekularem Heparin. Die Magensonde wurde nach 24 Stunden entfernt; nach einer Röntgenkontrastdarstellung des Pouches und der entero-enteralen Anastomose am zweiten postoperativen Tag wurde anschließend mit der flüssigen Ernährung begonnen. Die Drainage wird 36 Stunden postoperativ entfernt. Die postoperative Ernährung ist flüssig (Suppen). Ab dem 14. Tag wurde auf eine Schonkost gewechselt: Weißes Fleisch und Fisch gekocht, leicht verdaulich, faserreduziert ohne rohes Gemüse und rohes Obst. Während ernsthafte Wundheilungsstörungen eher selten auf-

treten, sind Hämatome und Serome häufig. Deshalb drainieren wir bei den meisten Patienten die Subkutis über ein bis zwei Tage nach der Operation, um das Auftreten von Wundheilungsstörungen zu reduzieren. Falls ein subkutaner Verhalt entsteht, versuchen wir dessen Drainage durch eine kleine Wundspaltung zu erreichen. Während der frühen postoperativen Phase kommt es gelegentlich zu einer Stenose der Gastrojejunostomie, was dazu führt, daß Patienten nicht einmal Flüssigkeit zu sich nehmen können. Dieses Problem kann sich von selbst lösen, in manchen Fällen ist jedoch eine endoskopische Ballondilatation der Stenose angezeigt.

### Allgemeine Komplikationsrate ist nach laparoskopischem Eingriff deutlich geringer als nach Laparotomie

Die Ergebnisse des Bypass-Verfahrens sind hinsichtlich der Gewichtsreduktion und der Lebensqualität überzeugend, so lange sie in größerer Anzahl an Zentren durchgeführt werden.

Wittgrove hatte 2001 bereits 1500 Operationen, Schauer bis 2002 (März) 500 Operationen ausgeführt. Die allgemeine Komplikationsrate – Thrombosen, Embolien, Narbenbrüche etc. – ist nach laparoskopischer Ausführung deutlich geringer, als nach einer Ausführung per laparotomiam. Die laparoskopische Ausführung erfordert allerdings besondere „Skills“ und hat eine lange Lernkurve. Laparoskopische Umwandlungsoperationen nach Gastric-Bypass zählen zu den Raritäten. Extrem lange Operationszeiten in Anti-Trendelenburg-Position lassen unabhängig vom anspruchsvollen Verfahren eine relativ hohe Komplikationsdichte und damit Letalität erwarten. Aus diesem Grund ist – wenn die Operationszeiten extrem ausgedehnt werden – häufiger mit tiefen Venenthrombosen und andere thrombembolischen Komplikationen zu rechnen. Die Komplikationsraten bei den laparoskopisch Operationen liegen zwischen 6,7 und 15 Prozent. Die von Schauer angegebene Rate von 6,7 Prozent Minor- und Major-Komplikationen erscheint ebenso wie die von Wittgrove mit

12,6 Prozent sehr gering. Das Follow-up betrug im Schnitt lediglich 12,5 Monate, so daß eine endgültige Aussage noch nicht möglich ist. 15 Prozent Major-Komplikationen in der Dokumentation von Gagner für die ersten 52 Operationen erscheint hingegen realistischer.

### Nach zehn bis 20 Eingriffen muß der Chirurg in der Lage sein, eine OP-Zeit unter drei Stunden zu erreichen

Die Letalität 30 Tage nach dem Eingriff liegt deutlich unter einem Prozent. Bei laparoskopischem Vorgehen sind die allgemeinen Komplikationen deutlich niedriger, als bei offenen Operationen. Extrem lange OP-Zeiten in Anti-Trendelenburg-Position lassen unabhängig vom anspruchsvollen Verfahren eine relativ hohe Komplikationsdichte und damit auch Letalität erwarten. Daher sollen nur laparoskopisch versierte und trainierte Chirurgen, diese Art von Eingriff durchführen. Außerdem sollten die OP-Zeiten bei den ersten Eingriffen auf Einheiten von weniger als vier bis fünf

Tabelle 1 Angaben zu primären laparoskopischen Magen-Bypass-Operationen.

Autoren	Jahr	OP	BMI	OP-Zeit	Letalität [%]
Lönroth et al.	1996	8	38	250	0
Gustavsson, Westling	1998	32	k.A.	k.A.	0
Wittgrove, Clark	1998	300	k.A.	240 <sup>2</sup>	0
Wittgrove, Clark	1999	500	k.A.	135	0
Gagner et al.	1999	52	55	241	0
Schauer et al.	1999	15	56	280	0,8
Schauer	1999	1	53	408	0
Westling et al.	1999	51	55	k.A.	0
Schweitzer et al. <sup>1</sup>	1999	8	44	145–270	0
Lönroth et al.	2000	76	43	k.A.	1,3
Eigene Ergebnisse	2002	47	55	140–280	0

<sup>1</sup> Hand-assistiert (Pneumo-Sleeve)

<sup>2</sup> in den letzten 20 Fällen 120 min



Stunden limitiert werden. Können nach zehn bis 20 Eingriffen Operationszeiten von drei Stunden nicht unterschritten werden, sollten der Chirurg die Technik für sich persönlich aufgeben. Beim antekolischen Bypass sind Zeiten von weniger als zwei Stunden nach der Lernphase als „akzeptabel“ einzustufen. Mit entsprechender Übung von mehr als 100 Eingriffen läßt sich ein Roux-en-Y-Magen-Bypass laparoskopisch in 75 min oder weniger bewerkstelligen. Eine prospektiv randomisierte Studie zwischen 21 laparoskopisch und 21 offen aus-

geführten Gastric-Bypass-Operationen konnte zeigen, daß sich diese Technik mit einem hohen Patientenkomfort laparoskopisch ausführen läßt [Westling, 1999]. Die Letalität nach offenen Magen-Bypass-Operationen ist ebenfalls erstaunlich niedrig: So berichtet Jones, 1998, von einem Todesfall nach 1563 Roux-Y-Magen-Bypass-Eingriffen. Die Morbidität ist nach Schweitzer, 1999, bei laparoskopisch „Hand-assistierten“ Operationen mit 6,7–7,5 Prozent zu beziffern. Die Komplexität des Eingriffs läßt eine initial hohe Konversionsrate

und eine verlängerte Lernkurve erwarten; Westling, 1999, gibt beispielsweise eine Konversionsrate von 33 Prozent an, Lönroth, 1996, spricht von 25 Prozent Konversionen wegen technischer Probleme und Komplikationen. Eigene Ergebnisse von 47 Operationen, die ab 2001 datieren, weisen demgegenüber eine Konversionsrate von 0 Prozent auf. Allerdings lagen hier die Erfahrungen von mehr als 1000 laparoskopischen Magenband-Implantationen bei Adipösen vor. Insgesamt sind Schwierigkeiten bei der technischen Durchführung der Operation in einem überschaubaren und vertretbaren Zeitraum der häufigste Konversionsgrund. Baltasar, 1998, nennt etwa Blutungen, die Unmöglichkeit, den Staplerkopf in den Ösophagus einzuführen, technisches Versagen des Staplers und Schwierigkeiten den retrogastrischen Tunnel herzustellen, als Gründe für eine Konversion. Weiterhin wurden Organperforationen oder ein kurzes, fettreiches Mesenterium, das nicht ausreichend mobilisiert werden kann, angeführt. ◀

### Literatur

1. Wittgrove AC, Clark GW, Tremblay LJ (1994) Laparoscopic gastric bypass, Roux-en-Y: preliminary report of five cases. *Obes Surg* 4: 353–357
2. Wittgrove AC, Clark GW, Tremblay LJ (1996) Laparoscopic gastric bypass, Roux-en-Y: technique and results in 75 patients with 3–30 months follow-up. *Obes Surg* 6: 500–504
3. Fazio VW, Jagelman DG, Lavery IC, McGonagle BA (1985) Evaluation of the Proximate-ILS® Circular Stapler. *Ann Surg* 201: 108–114
4. Deitel M (1997) Laparoscopic bariatric surgery [letter]. *Surg Endosc* 11: 965
5. Gastrointestinal surgery for severe obesity: NIH Consensus Development Conference Statement (1992). *Am J Clin Nutr* 55 (Suppl): S615–619
6. Brolin RE, Kenler HA, Gorman JH, Cody RP (1992) Long-limb gastric bypass in the superobese. *Ann Surg* 215: 387–395
7. MacLean LD, Rhode BM, Sampaolis J, Forse RA (1993) Results of the surgical treatment of obesity. *Am J Surg* 165: 155–162
8. Thompson DS, Hutton JT, Stears JC, et al (1981) Computerized tomography in the diagnosis of central and extrapontine myelolysis. *Arch Neurol* 38: 243–246
9. Clinical Guidelines on the Identification, Evaluation, and Treatment of Overweight and Obesity in Adults: Executive summary. Washington, DC: National Heart, Lung, and Bone Institute, NIH; June 1998
10. Mason EE, Renquist KE, Jiang D (1992) Perioperative risks and safety of surgery for severe obesity. *Am J Clin Nutr* 55 (Suppl): S573–576
11. Spaulding L (1997) The impact of small-bowel resection on the incidence of stomal stenosis and marginal ulcer after gastric bypass. *Obes Surg* 7: 485–487
12. Nguyen NT, Ho HS, Palmer LS, Wolfe BM (1999) Laparoscopic Roux-en-Y gastric bypass for super/super obesity. *Obes Surg* 9: 403–406
13. Sugerman HJ, Brewer WH, Shiffman ML, et al (1995) A multicenter, placebo-controlled, randomized, double-blind, prospective trial of prophylactic ursodiol for the prevention of gallstone formation following gastric-bypass-induced rapid weight loss. *Am J Surg* 169: 91–97
14. Weiner R, Blanco-Engert, R (2002) Laparoscopic Roux en Y gastric bypass for the surgical treatment of morbid obesity. Endo-Press, Tuttingen
15. Weiner R (2002) Komplikationen in der minimal-invasiven Chirurgie. Unter Mitarb v H. Berker, R. Bittner, R. Blanco-Engert, P. Heinz, J. Heimbucher, et al. Kaden Verlag: Heidelberg (im Druck)

Prof. Dr. med. Rudolf A. Weiner  
Chirurgische Klinik  
Krankenhaus Sachsenhausen  
Schulstraße 31  
60594 Frankfurt/M.

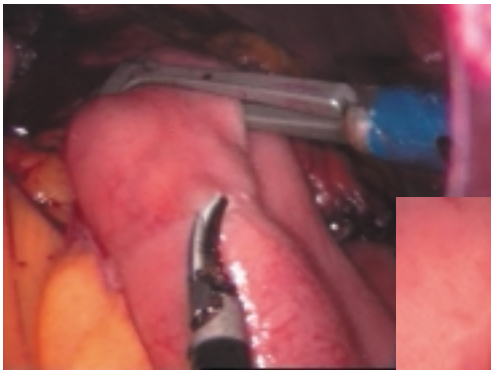


Abb. 4 Eröffnung des Dünndarms zum Einführen des Linearcutters.

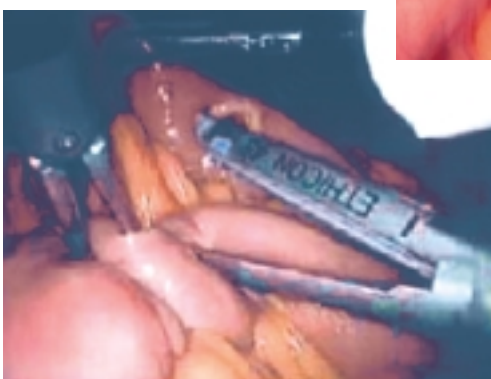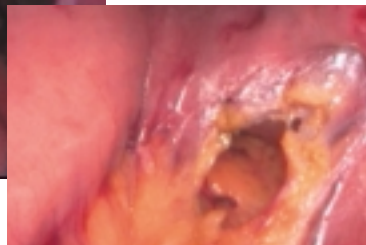


Abb. 5 Entero-enterale Anastomose: Hinterwand-Naht durch Klammernahtgerät.

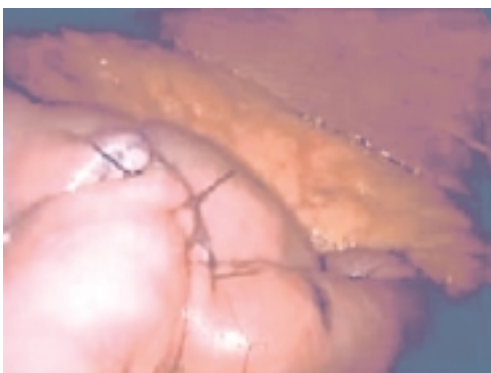

Abb. 6 Entero-enterale Anastomose: Vorderwand-Naht mit resorbierbarem Nahtmaterial.